

УДК 616.5-002.151:616.61+577.17.049]-092



БЕВЗЕНКО Т.Б.

ГУ «Научно-практический центр профилактической и клинической медицины» ГУД,
г. Киев

МОРФОЛОГИЧЕСКИЕ ИЗМЕНЕНИЯ ПОЧЕК ПРИ ЭКСПЕРИМЕНТАЛЬНОМ СИСТЕМНОМ ВАСКУЛИТЕ: СВЯЗЬ С НЕФРОТОКСИЧНЫМИ МИКРОЭЛЕМЕНТАМИ

Резюме. В эксперименте на крысах с моделью системного васкулита показано, что экзогенная нагрузка на организм таких нефротоксичных микроэлементов, как кадмий, литий и молибден, оказывает воздействие на интегральные морфологические показатели поражения структур почек, в частности, в 6,7 раза учащаются случаи утолщения базальной мембраны капсулы Шумлянського, на 63 % увеличивается тяжесть пролиферации эндотелия артериол и на 21 % — дистрофических (атрофических) изменений канальцев.

Ключевые слова: васкулит системный, эксперимент, животные, почки, морфология, нефротоксичные микроэлементы.

Введение

Существует четкая связь широкого распространения системных васкулитов (СВ) в определенных регионах со степенью загрязнения окружающей среды [2, 9]. Высокое содержание в атмосфере, грунте и питьевой воде токсичных металлов увеличивает число случаев СВ [11], а неблагоприятная экологическая ситуация является важным фактором риска развития почечной патологии при СВ, ассоциированных с антинейтрофильными цитоплазматическими антителами [14]. Необходимо отметить, что вредные составляющие окружающей среды повышают темпы прогрессирования любой хронической болезни почек [13, 17].

Почки считаются основной точкой приложения для отрицательного экологического воздействия на организм кадмия (Cd), лития (Li) и молибдена (Mo) [3, 7, 10, 15]. Повышение уровня ксенобиотиков в окружающей среде (воздух, почва, вода) ведет к накоплению в почках людей токсичного Cd [6], что сопровождается усиленным выведением этого микроэлемента (МЭ) с мочой, и меньшей по сравнению с популяцией людей в других регионах скорости клубочковой фильтрации (СКФ) [16]. Y. Kim и В.К. Lee [8] сопоставили СКФ с показателями в крови Cd. Регрессивный анализ позволил высказать гипотезу о нефротоксическом действии этого МЭ, содержащегося в окружающей среде.

Для того чтобы конкретизировать характер повреждений отдельных почечных структур под повышен-

ным экзогенным воздействием нефротоксичных МЭ (Cd, Li, Mo) у больных СВ показаны соответствующие экспериментальные исследования на животных. Этот факт стал целью данной работы.

Материал и методы

Эксперимент проведен на 49 животных (нелинейных крысах-самцах с массой ~250 г), распределенных на две группы — контрольную (24 особи) и основную (25). Еще одну контрольную группу составили 10 интактных крыс. СВ с поражением почек моделировали путем трехкратного введения крысам в корень хвоста (по 5 мг/кг массы животного) полного адьюванта Фрейнда с почечным антигеном (раствор лиофилизированного водно-солевого экстракта коры почек) и раствором селезеночной дезоксирибонуклеиновой кислоты крупного рогатого скота, а также в течение трех дней внутрибрюшного введения азидата натрия (по 2 мг/кг). Через 14 дней после начала эксперимента однократное введение адьюванта Фрейнда и азидата натрия повторяли, но дозу их уменьшали вдвое, а спустя

Адрес для переписки с автором:

Бевзенко Татьяна Борисовна

E-mail: tanya.bevzenko@gmail.com

© Бевзенко Т.Б., 2015

© «Почки», 2015

© Заславский А.Ю., 2015

еще 7 дней дозу снижали еще вдвое по сравнению со второй. Если крысы контрольной группы с моделью СВ находились на обычном вскармливании, то животным основной группы в пищу ежедневно добавляли вещества, содержащие нефротоксичные МЭ (Cd, Li, Mo), которые в качестве ксенобиотиков находятся в окружающей среде. Крысы получали из расчета на одно животное примерно 0,1 мг сульфата Cd, 500 мг оксидутирата Li и 0,3 мг молибдата аммония. В целом моделирование болезни осуществляли на протяжении одного месяца, а затем в условиях эфирного наркоза и внутрибрюшного введения нембутала крыс выводили из эксперимента.

Гистологические срезы препаратов почек окрашивали гематоксилином-эозином, альциановым синим (на гликопротеиды) и по Ван-Гизону (коллагеновые эластические волокна), PAS-реакция. Поражение отдельных почечных структур (клубочков, канальцев, стромы, сосудов) оценивали в баллах (от 0 до 3). При этом подсчитывали средний показатель повреждений (СПП) по формуле: $СПП = (a + 2b + 3c) : (a + b + c + d)$, где a, b, c — число животных соответственно с 1, 2 и 3 баллами, a d — число крыс с отсутствием данного признака.

Статистическая обработка полученных результатов исследований проведена с помощью компьютерного вариационного, непараметрического, корреляционного, одно- (ANOVA) и многофакторного (ANOVA/MANOVA) дисперсионного анализа (программы Microsoft Excel и Statistica-Stat-Soft, США). Оценивали средние значения (M), стандартные отклонения (SD) и ошибки (m), коэффициенты корреляции (r), критерии дисперсии (D), Стьюдента (t), Уилкоксона — Рао (WR), Макнемара — Фишера (χ^2) и достоверность статистических показателей (p). Определяли специфичность и значимость признака.

Результаты и их обсуждение

При морфологическом исследовании повсеместно в сосудах животных с СВ наблюдались тромбы и участки кровоизлияний. Гистологические изменения в коже и легких характеризовались сочетанием некротизирующейся гранулемы, васкулита мелких и средних сосудов с обширными интерстициальными и периваскулярными инфильтратами. Гранулема характеризовалась появлением некротической зоны, окруженной эпителиоидными гистиоцитами. Изменения в стенках мелких артерий и вен проявлялись клеточной инфильтрацией с наличием гигантских клеток и рубцовых склеротических изменений в сосудах.

Среди всех крыс с моделью СВ пролиферация мезангиоцитов обнаружена в 59 % наблюдений, увеличение мезангиального матрикса — в 80 %, утолщение базальной мембраны капсулы Шумлянско-го — в 16 %, пролиферация эндотелия капилляров клубочков — в 86 %, гломерулярный склероз/гиалиноз — в 63 %, пролиферация эндотелия артериол — в 65 %, дистрофия, атрофия канальцев — в 98 %, клеточная (преимуще-

ственно лимфогистиоцитарная) инфильтрация стромы — в 84 %, склероз стромы — в 74 %.

Если у интактных животных СПП составил ($M \pm SD \pm m$) $0,26 \pm 0,252 \pm 0,080$ балла, то у экспериментальных крыс контрольной группы — $1,59 \pm 0,571 \pm 0,117$ балла, а в основной группе — $2,93 \pm 4,630 \pm 0,926$ балла. Необходимо отметить, что животные обеих групп с моделью СВ по параметрам СПП мало отличались между собой. По данным многофакторного дисперсионного анализа Уилкоксона — Рао, характер вскармливания влияет на интегральные морфологические признаки патологического процесса ($WR = 4,97$; $p < 0,001$). Выполненный ANOVA указывает на связь с моделью заболевания частоты увеличения мезангиального матрикса ($D = 3,13$; $p = 0,040$) и дистрофии/атрофии канальцев почек ($D = 2,81$; $p = 0,048$).

Частота утолщения капсулы Шумлянско-го у животных основной группы встречалась в 6,7 раза чаще, чем в контрольной ($\chi^2 = 5,09$; $p = 0,024$), а пролиферация эндотелия артериол — в 1,6 раза ($\chi^2 = 4,86$; $p = 0,027$). Различия показателей специфичности отдельных морфологических признаков почечной патологии у животных контрольной и основной группы представлены на рис. 1. Следует подчеркнуть, что средние значения значимости признаков в этих группах крыс практически не различаются между собой, составляя соответственно $15,10 \pm 8,72 \pm 2,91$ % и $22,30 \pm 5,09 \pm 1,70$ %, а сумма параметров — соответственно 135,9 и 200,4 %. Наиболее типичная морфологическая картина тканей почек у животных контрольной и основной группы представлена на рис. 2 и 3, а

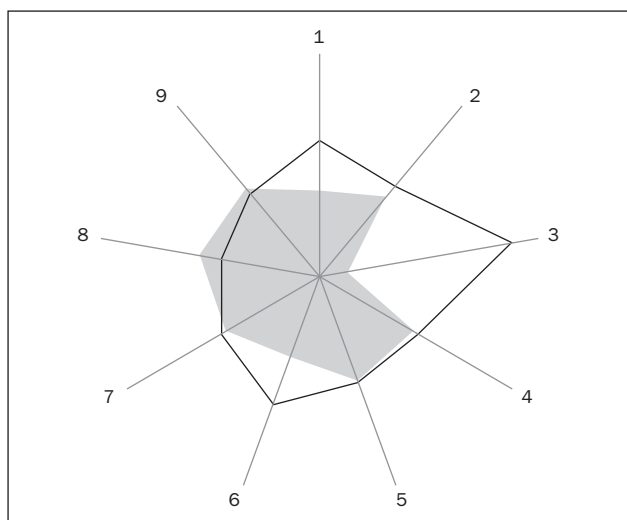


Рисунок 1. Специфичность морфологических признаков поражения почечных структур у животных основной (темная кривая) и контрольной (светлая кривая) группы (%): 1 — пролиферация мезангиоцитов; 2 — увеличение мезангиального матрикса; 3 — утолщение базальной мембраны капсулы Шумлянско-го; 4 — пролиферация эндотелия капилляров клубочков; 5 — склероз/гиалиноз клубочков; 6 — пролиферация эндотелия артериол; 7 — дистрофия, атрофия канальцев; 8 — клеточная инфильтрация стромы; 9 — склероз стромы

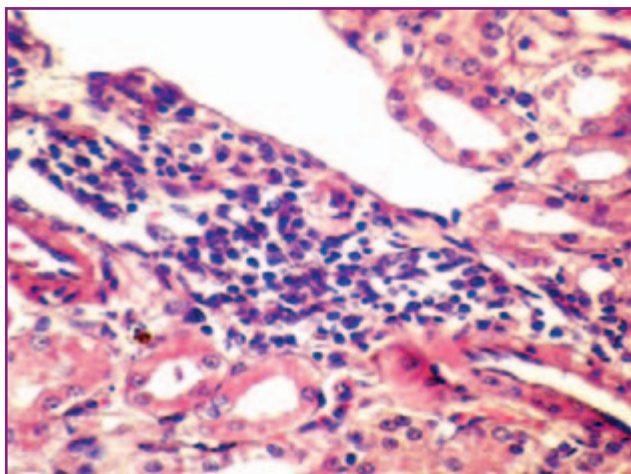


Рисунок 2. Почка животного основной группы. Проплиферация мезангиальных клеток и утолщение капсулы Шумлянско-го, ее сращения с капиллярами, крупные гистиоцитарные инфильтраты вокруг сосудов, единичные эозинофилы, перигломерулярные скопления плазматических клеток, дистрофические изменения и некроз эпителия канальцев. Окраска гематоксилином и эозином, $\times 400$

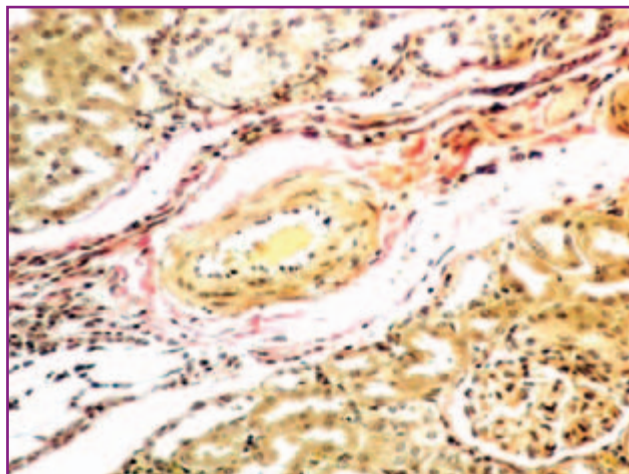


Рисунок 3. Почка животного основной группы. Тонкие бледно-розовые пучки коллагена между канальцами и в капсуле клубочка, ярко-красные периваскулярные пучки коллагеновых волокон. Окраска по Ван-Гизону, $\times 200$

интегральные гистограммы тубулоинтерстициальных изменений у этих крыс — на рис. 4.

Средние параметры пролиферации эндотелия артериол у животных основной группы на 63 % выше ($t = 2,13$; $p = 0,039$), чем в контрольной, а дистрофии канальцев — на 21 % ($t = 2,33$, $p = 0,024$). Таким образом, нефротоксичное воздействие на организм животных Cd, Li и Mo проявляется неблагоприятным влиянием этих МЭ на утолщение базальной мембраны капсулы Шумлянско-го, пролиферацию эндотелия артериол и дистрофические изменения канальцев.

В заключение необходимо отметить, что нефротоксическое действие Cd во многом определяется негативным влиянием этого МЭ на клубочки почек и

проксимальный отдел нефрона с появлением микроальбуминурии у практически здоровых людей. На животных продемонстрировано крайне неблагоприятное влияние солей Cd на тубулярный аппарат почек [5]. Кадмиевая интоксикация вызывает индукцию апоптоза почечных клеток [4], а выделение Cd с мочой прямо соотносится с параметрами протеинурии, причем уровень данного МЭ является маркером, отражающим ранние нарушения функции почек [1]. В настоящее время предпринимаются попытки снизить распространенность хронической болезни почек в неблагоприятных экологических регионах посредством гигиенических мероприятий по уменьшению Cd в воздухе, почве и питьевой воде [12]. Степень повреждения структур почек у людей под воздействием Li и Mo в экологической среде остается неизученной.

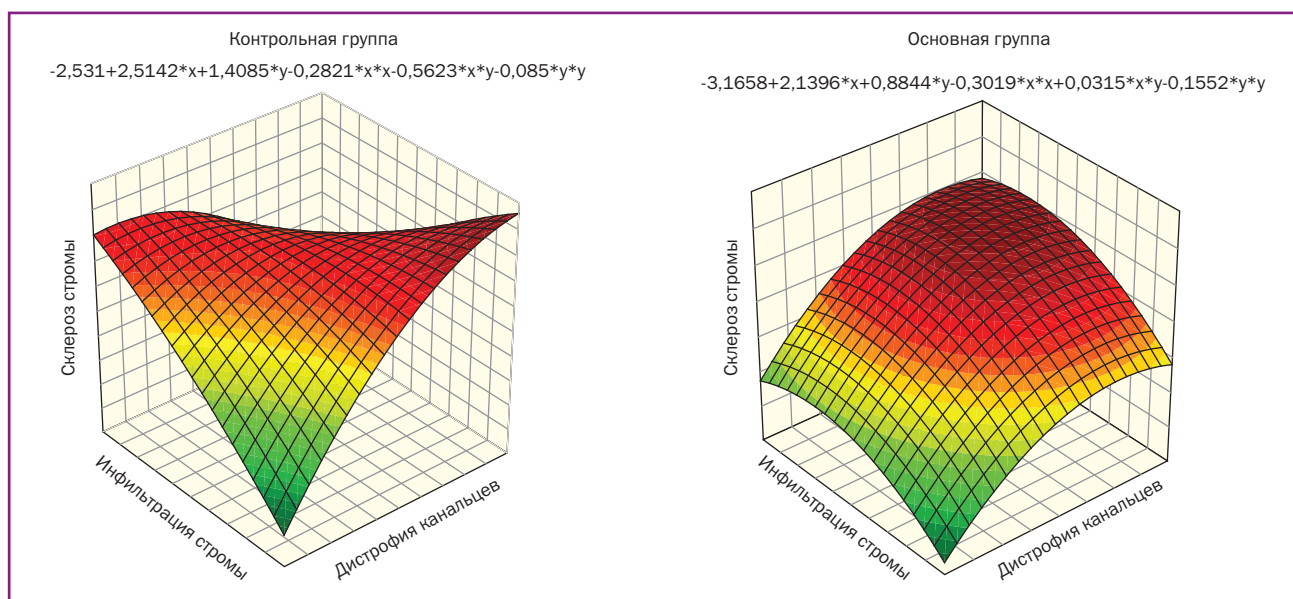


Рисунок 4. Гистограммы интегральных параметров тубулоинтерстициальных поражений почек у экспериментальных животных

Выводы

1. В эксперименте на крысах показано, что экзогенная пищевая нагрузка на организм животных с моделью СВ таких нефротоксичных МЭ, как Cd, Li и Mo, оказывает неблагоприятное воздействие на интегральные морфологические показатели поражения структур почек.

2. Высокое поступление в организм Cd, Li и Mo примерно в 7 раз учащает случаи повреждения базальной мембраны капсулы Шумлянського, на 2/3 увеличивает тяжесть пролиферации эндотелия артериол и на 1/5 — дистрофических и атрофических изменений канальцев.

3. Полученные экспериментальные данные будут полезными для проведения гигиенических, диагностических и лечебных мероприятий среди больных СВ с поражением почек, проживающих в разных экологических регионах, по уровням в окружающей среде Cd, Li и Mo.

Автор приносит благодарность профессору Е.А. Дядык (Национальный медицинский университет им. А.А. Богомольца, г. Киев) за оказанную помощь при морфологическом изучении тканей почек.

Конфликт интересов: при подготовке материала публикации автор не получал гонораров и не имел другой материальной заинтересованности.

Рецензенты: к.м.н. Иванова М.Д., кафедра патоморфологии Национального медицинского университета им. А.А. Богомольца; информация о втором рецензенте скрыта.

Список литературы

1. Akerstrom M. Sampling of urinary cadmium: differences between 24-h urine and overnight spot urine sampling, and impact of adjustment for dilution / M. Akerstrom, T. Lundh, L. Barregard, G. Sallsten // *Int. Arch. Occup. Environ. Health.* — 2012. — Vol. 85, № 2. — P. 189-196.
2. Csernok E. Immunopathology of ANCA-associated vasculitis / E. Csernok, A. Muller, W. L. Gross // *Intern. Med.* — 2009. — Vol. 38, № 10. — P. 759-765.
3. Denys S. In vivo validation of the unified BARGE method to assess the bioaccessibility of arsenic, antimony, cadmium, and lead in soils / S. Denys, J. Caboche, K. Tack [et al.] // *Environ. Sci. Technol.* — 2012. — Vol. 46, № 11. — P. 6252-6260.

4. Fujiwara Y. Cadmium renal toxicity via apoptotic pathways / Y. Fujiwara, J.Y. Lee, M. Tokumoto, M. Satoh // *Biol. Pharm. Bull.* — 2012. — Vol. 35, № 11. — P. 1892-1897.

5. Gena P. Cadmium impairs albumin reabsorption by down-regulating megalin and CIC5 channels in renal proximal tubule cells / P. Gena, G. Calamita, W.B. Guggino // *Environ. Health Perspect.* — 2015. — Vol. 118, № 11. — P. 1551-1556.

6. Jerez S. Distribution of metals and trace elements in adult and juvenile penguins from the Antarctic Peninsula area / S. Jerez, M. Motas, J. Benzal [et al.] // *Environ. Sci. Pollut. Res. Int.* — 2012. — Vol. 24, № 10. — P. 65-68.

7. Kala G.K. Lithium-induced membranous glomerulonephropathy in a pediatric patient / G.K. Kala, M. Mogri, E. Weber-Shrikant, J.E. Springate // *Pediatr. Nephrol.* — 2013. — Vol. 24, № 11. — P. 2267-2269.

8. Kim Y. Associations of blood lead, cadmium, and mercury with estimated glomerular filtration rate in the Korean general population: analysis of 2008-2010 Korean national health and nutrition examination survey data / Y. Kim, B.K. Lee // *Environ. Res.* — 2012. — Vol. 118. — P. 124-129.

9. Kumar P. Footprints of air pollution and changing environment on the sustainability of built infrastructure / P. Kumar, B. Imam // *Sci. Total Environ.* — 2012. — Vol. 20, № 444. — P. 85-101.

10. Markowitz G.S. Lithium nephrotoxicity: a progressive combined glomerular and tubulointerstitial nephropathy / G.S. Markowitz, J. Radhakrishnan, N. Kambham [et al.] // *J. Am. Soc. Nephrol.* — 2011. — Vol. 11, № 8. — P. 1439-1448.

11. Moyer C.F. Systemic vascular disease in male B6C3F1 mice exposed to particulate matter by inhalation: studies conducted by the National Toxicology Program / C.F. Moyer, U.P. Kodavanti, J.K. Haseman, D.L. Costa // *Toxicol. Pathol.* — 2009. — Vol. 30, № 4. — P. 427-434.

12. Nawrot T.S. Cadmium exposure in the population: from health risks to strategies of prevention / T.S. Nawrot, J.A. Staessen, H.A. Roels [et al.] // *Biomaterials.* — 2010. — Vol. 23, № 5. — P. 769-782.

13. Odubanjo M.O. End-stage renal disease in Nigeria: an overview of the epidemiology and the pathogenetic mechanisms / M.O. Odubanjo, C.A. Okolo, A.O. Oluwasola, A. Arije // *Saudi J. Kidney Dis. Transpl.* — 2011. — Vol. 22, № 5. — P. 1064-1071.

14. Rowaiye O.O. The kidneys and ANCA-associated vasculitis: from pathogenesis to diagnosis / O.O. Rowaiye, M. Kusztal, M. Klinger // *Clin. Kidney J.* — 2015. — Vol. 8, № 3. — P. 343-350.

15. Sabath E. Renal health and the environment: heavy metal nephrotoxicity / E. Sabath, M.L. Robles-Osorio // *Nefrologia.* — 2012. — Vol. 32, № 3. — P. 279-286.

16. Shelley R. Associations of multiple metals with kidney outcomes in lead workers / R. Shelley, N.S. Kim, P. Parsons [et al.] // *Occup. Environ. Med.* — 2012. — Vol. 69, № 10. — P. 727-735.

17. Wakamatsu-Yamanaka T. Geographic differences in the increasing ESRD rate have disappeared in Japan / T. Wakamatsu-Yamanaka, M. Fukuda, R. Sato [et al.] // *Clin. Exp. Nephrol.* — 2011. — Vol. 15, № 5. — P. 708-713.

Получено 11.06.15 ■

Бевзенко Т.Б.

ДУ «Науково-практичний центр профілактичної та клінічної медицини» ДУС, м. Київ

МОРФОЛОГІЧНІ ЗМІНИ НИРОК ПРИ ЕКСПЕРИМЕНТАЛЬНОМУ СИСТЕМНОМУ ВАСКУЛІТІ: ЗВ'ЯЗОК ІЗ НЕФРОТОКСИЧНИМИ МІКРОЕЛЕМЕНТАМИ

Резюме. В експерименті на щурах із моделлю системного васкуліту показано, що екзогенне навантаження на організм таких нефротоксичних мікроелементів, як кадмій, літій та молібден, справляє дію на інтегральні морфологічні показники ураження структур нирок, зокрема, в 6,7 рази частішають випадки потовщення базальної мембрани капсули Шумлянського, на 63 % збільшується тяжкість проліферації ендотелію артеріол і на 21 % — дистрофічних (атрофічних) змін канальців.

Ключові слова: васкуліт системний, експеримент, тварини, нирки, морфологія, нефротоксичні мікроелементи.

Bevzenko T.B.

State Institution «Scientific and Practical Centre of Preventive and Clinical Medicine» of State Management of Affairs, Kyiv, Ukraine

RENAL MORPHOLOGICAL CHANGES IN EXPERIMENTAL SYSTEMIC VASCULITIS: RELATION TO NEPHROTOXIC MICROELEMENTS

Summary. In the experiments on rats with a model of systemic vasculitis, it is shown that exogenous load on the body of nephrotoxic microelements, such as cadmium, lithium and molybdenum, affects the integral morphological indicators of kidney structure lesions, in particular cases of thickened basement membrane of Shumlianskyi capsule became 6.7 times more frequent, the severity of arteriolar endothelial proliferation increased by 63 % and degenerative (atrophic) changes in the tubules — by 21 %.

Key words: systemic vasculitis, experiment, animals, kidneys, morphology, nephrotoxic microelements.